



XIV CORSO TRIENNALE S.I.A.V. di AGOPUNTURA VETERINARIA

ANNO ACCADEMICO 2021 – 2022



AGOPUNTURA NEL TRATTAMENTO DELL'ASMA FELINA

Dr. ssa Francesca De Pinto

RELATORE: Dr. ssa Marta Rostagno

CORRELATORE: Dr. ssa Maria Chiara Lietti

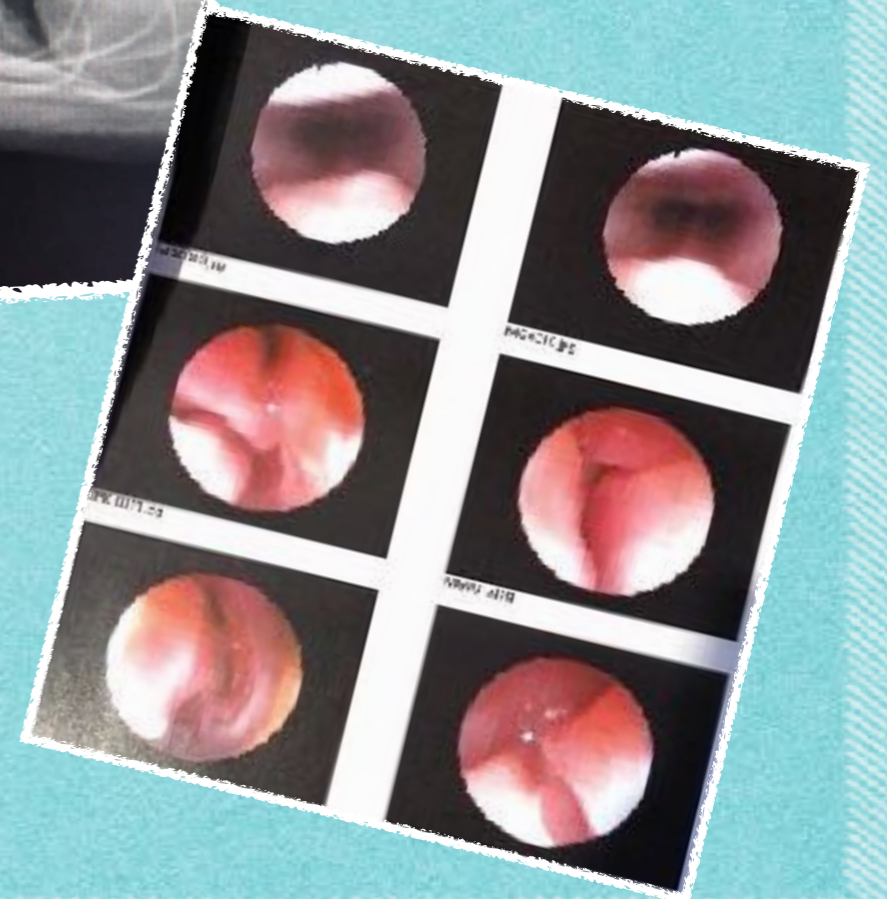
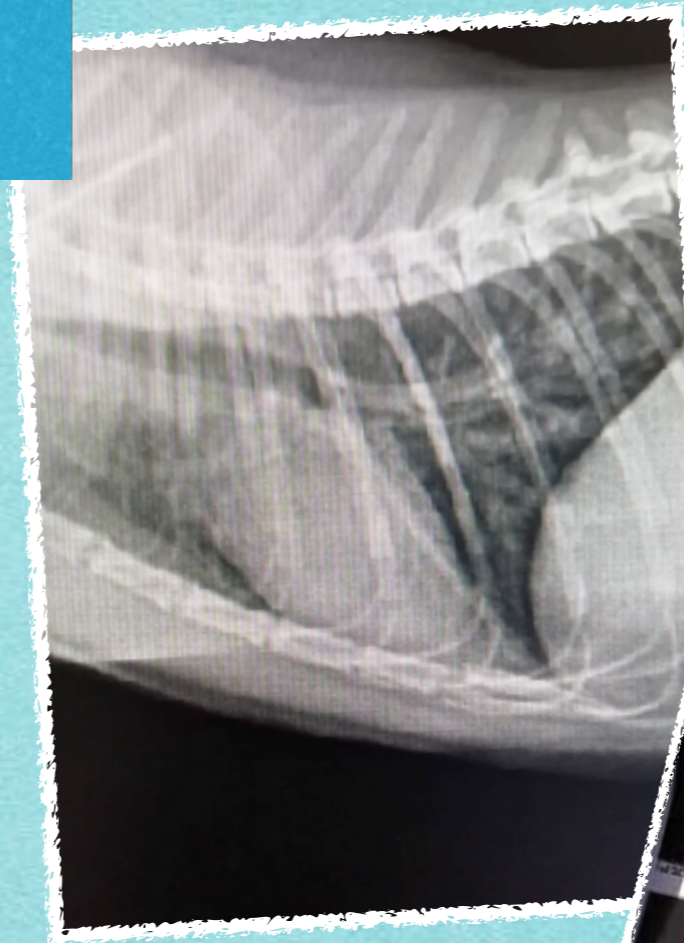
ASMA FELINA

- ▶ L'asma felina è una malattia respiratoria delle vie aeree inferiori ad eziologia quasi sempre allergica
- ▶ E' recente la scoperta di una forma respiratoria cronica a diversa eziologia che prende il nome di bronchite cronica felina



DIAGNOSI

- ▶ Radiografia torace
- ▶ Tac polmonare
- ▶ Broncoscopia
- ▶ BAL



TERAPIA

- ▶ Corticosteroridi per via inalatoria
- ▶ Corticosteroidi sistemici
- ▶ Broncodilatatori
- ▶ Mucolitici



Eziopatogenesi cinese

- ▶ ATTACCO DA ENERGIA COSMOPATOGENA ESTERNA (SINDROME DEL TRIPLICE SUPERIORE)
- ▶ Il Vento (allergeni, polveri, muffe) attacca il LU, che se in vuoto (Wei Qi) non riesce ad umidificare le vie respiratorie

Eziopatogenesi cinese

- ▶ ACCUMULO FLEGMA (SINDROME DEL TRIPLICE MEDIO)
- ▶ Il vuoto di MILZA fa sì che questa non riesca a trasportare e trasformare i liquidi che si accumulano formando flegma

Eziopatogenesi cinese

- ▶ QI RIBELLE (SINDROME DEL TRIPLICE INFERIORE)
- ▶ Il Qi del POLMONE anziché scendere tende a risalire. La mancata discesa del Qi del LU è causata dall'incapacità del RENE di raccoglierlo ed afferrarlo

CASO CLINICO N°1

GIOVANNA

- ▶ GATTA femmina sterilizzata 10 anni
- ▶ in terapia cortisonica inalatoria fluticasone propionato 125 mcg BID
- ▶ Sporadiche somministrazioni Prednicortone per OS
- ▶ Tosse al mattino - rantoli lievi all'auscultazione
- ▶ Diagnosi radiografica

VISITA CINESE

Tipologia Legno - Shen buono

8 regole: interno - calore - vuoto - yin

Lingua rosa e gonfia - Polso più vuoto a destra

Back SHU vuoto BL20 BL 21 reattività da BL 28 a BL 30

GV 20
YIN TANG
BL 13 bilaterale
LU1 bilaterale
BL20 bilaterale

LU 5 bilaterale
GV 14
BL 13 bilaterale
BL 20 bilaterale
ST 40 bilaterale
YIN TANG

BL 13 bilaterale
BL 20 bilaterale
LU 9 bilaterale
CV 22
ST 40 bilaterale

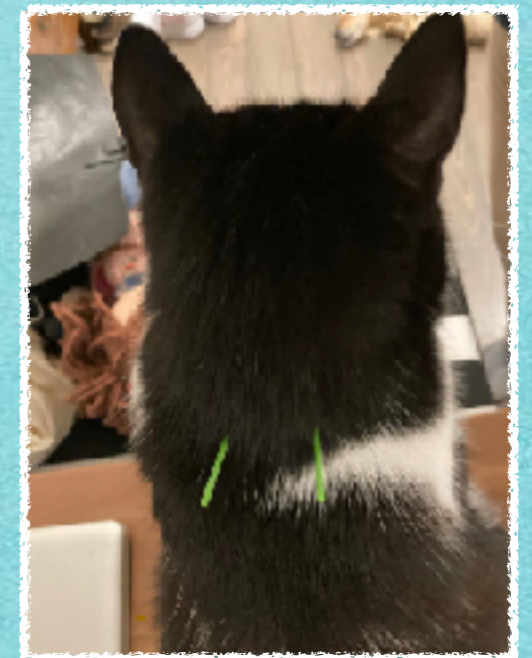
CV 12
SP 1 bilaterale
LU 7 bilaterale
SP 4 bilaterale

CV 12
SP 1 bilaterale
LU 7 bilaterale
ST 36 bilaterale
BL 20 bilaterale

ST 36 bilaterale
BL 20 bilaterale
BL 13 bilaterale
KD 22 bilaterale

BL 13 bilaterale
BL 20 bilaterale
SP 6 bilaterale
LU 9 bilaterale
Dingchuan

BL 13 bilaterale
LU 1 bilaterale
ST 36 bilaterale
Dingchuan
Yin tang



Durante le sedute la tosse al mattino è diminuita

Sono diminuiti i rantoli all'auscultazione

I polsi sono più pieni

I Back Shu non sono più in vuoto

CASO CLINICO N°2

TOPO

- ▶ GATTO maschio sterilizzato 5 anni
- ▶ Refrattario al trattamento inalatorio ora in terapia cortisonica per OS con metilprednisolone 4mg a giorni alterni
- ▶ Tosse con tentativi di espettoramento e episodi di dispnea quando fa sforzi
- ▶ Diagnosi: TAC - broncoscopia - BAL con colturale e antibiogramma

VISITA CINESE

Tipologia Metallo/Legno - Shen non ottimale - refrattario al movimento

8 regole: interno - freddo - vuoto - yin

Lingua pallida e umida, papille consumate alla base - Polsi vuoti profondi e deboli

Back SHU vuoto BL13-15-23-24 reattività da BL 26 a BL 30

KD 3 bil
BL 23 bil
GV 4 MING MEN
YIN TANG

LU 9 bil
BL 13 bil
GV 4 MING MEN
YIN TANG

SP 4 dx
KD 16 bil
KD 22 bil
BL 42 bil
PC 6 sx

BL 13 bil
LU 1 bil
CV 23
FM 10
GV 20

CV 23
KD 1 bil
KD 7 bil
BL 15 bil
BI 23 bilaterale



BL 13 bil
LU 7 bil
CV 6
CV 17
KD 3 bil
FM 10

BL 13 bil
Lu 7 bil
BL 23 bil
GV 4
GV 20
FM 10

SP 4 dx
LU 7 bil
PC 6 sx
FM 10

BL 13 bil
LU 7 bil
CV 17
KD 3 bil
FM 10

BL 13 bil
BL 20
LU 9 bil
ST 40 bil
KD 7 bil
FM 10



Durante le sedute la tosse al mattino è solo leggermente
diminuita ma è meno produttiva

Topo è più attivo

Lingua più rosea

BL 13 e BL 23 non sono più in vuoto

CASO CLINICO N°3

CLOUDE

- ▶ GATTO maschio sterilizzato 12 anni
- ▶ Budesonide in aerosol nel periodo inverno-primavera durante il quale ha sintomi
- ▶ Sporadiche somministrazioni Prednicortone per OS
- ▶ Tosse che si presenta stagionalmente al passare dall'inverno alla primavera
- ▶ Diagnosi radiografica

VISITA CINESE

Tipologia Terra - Shen buono

8 regole: interno - calore - vuoto - yin

Lingua pallida e gonfia - Polso superficiale e rapido

Back SHU reattivi BL20-21 In vuoto BL 23

LI 4 dx
ST 36 bil
BI 20 bil
GV 20


BL 20 bil
LR 13 bil
SP 9
BL 13 bil

GB 41 bil
GV 4
LR 13 bil
TH5 bil

BL 20 bil
SP 3 bil
CV 17
CV 3

BL 20 bil
SP 3 bil
CV 17
CV 3
BL 13 bil

LU 7 bil
BI 13 bil
KD 3 bil
ST 36 bil



Durante il periodo in esame non è comparsa alcuna sintomatologia
nonostante l'avvicinamento alla stagione primaverile

Cloude è più vispo

Lingua più rosea e non più gonfia

RISULTATI

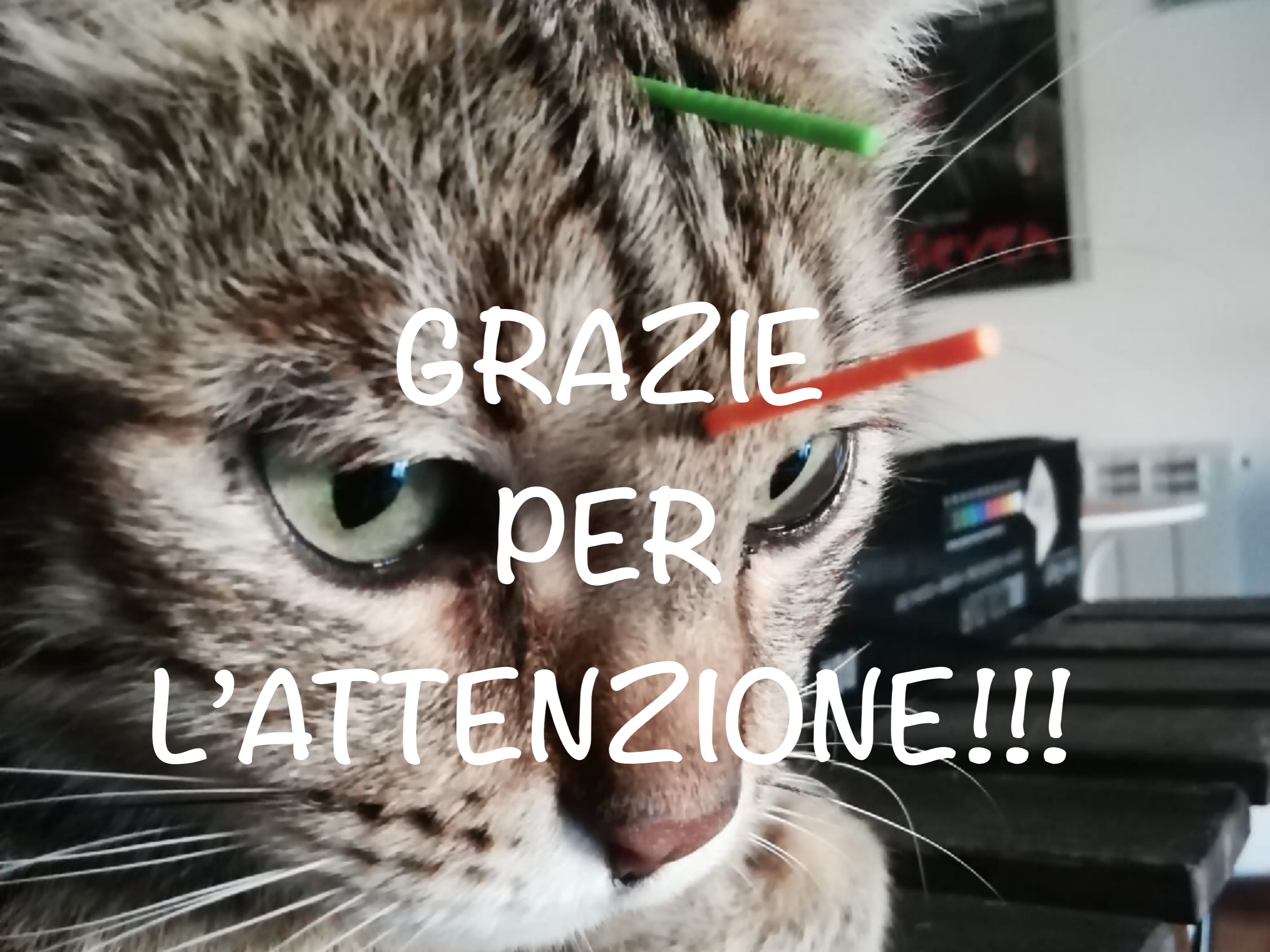- ▶ GIOVANNA ha manifestato un miglioramento clinico che ha permesso di ridurre le somministrazioni di Fluticasone ad una al giorno
- ▶ TOPO ha manifestato un miglioramento clinico ma non è stato possibile ridurre il dosaggio di corticosteroidi per OS
- ▶ CLOUDE non ha manifestato i sintomi che gli altri anni iniziava ad avere a fine inverno inizio primavera

CONCLUSIONI

- ▶ L'AGOPUNTURA si è mostrata utile nel trattamento dei sintomi più comuni dell'asma felina
- ▶ Tutti i gatti hanno mostrato un miglioramento quantitativo e/o qualitativo della Tosse
- ▶ Tutti i gatti hanno mostrato un maggior benessere e ridotto il loro stato di stress

CONCLUSIONI

- ▶ Lo studio clinico ha evidenziato che:
- ▶ per ridurre la somministrazione di corticosteroidi in termini di dose e/o frequenza è probabilmente necessario protrarre il trattamento per un periodo più lungo rispetto a quello impiegato in questo studio
- ▶ sarebbe utile discriminare i gatti affetti da asma felina da quelli con bronchite cronica felina
- ▶ in gatti poco trattabili può essere necessario associare la laserpuntura



GRAZIE
PER
L'ATTENZIONE!!!